



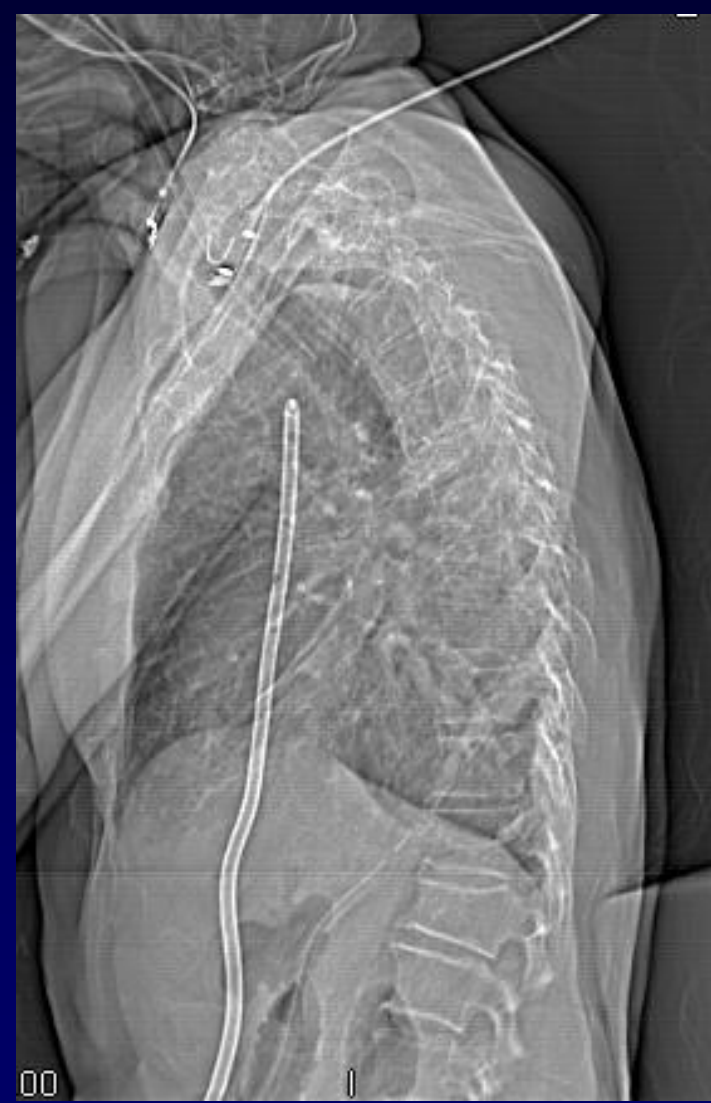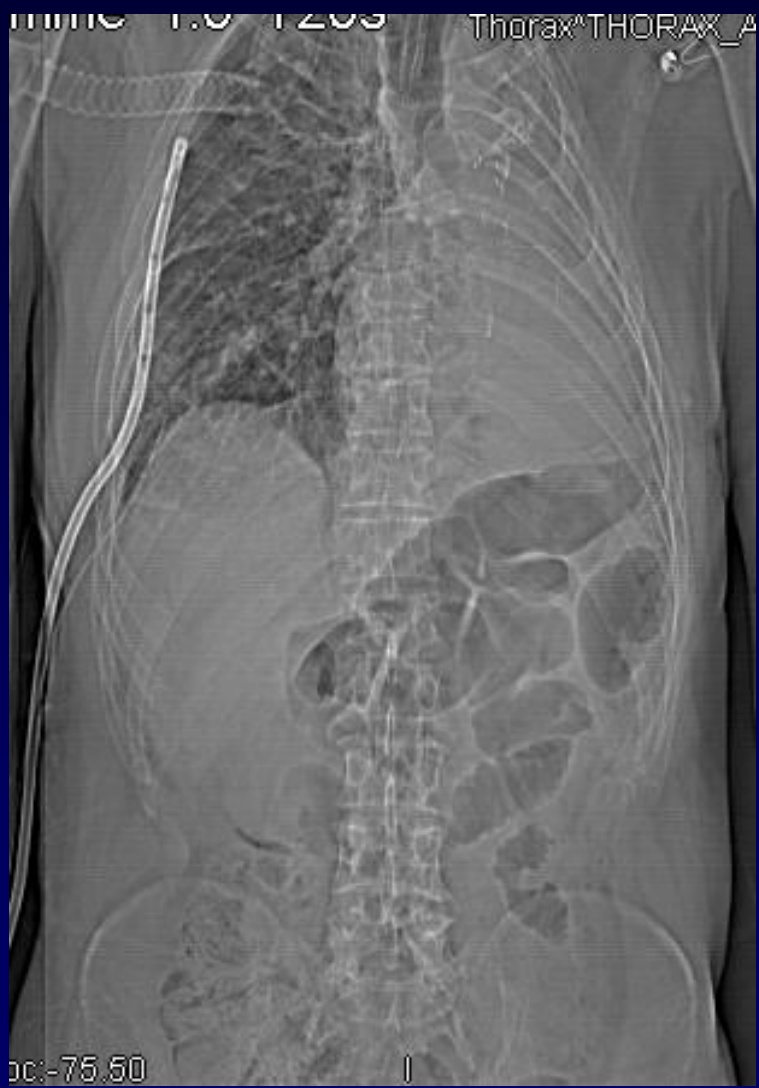**J Giron – P Fajadet**

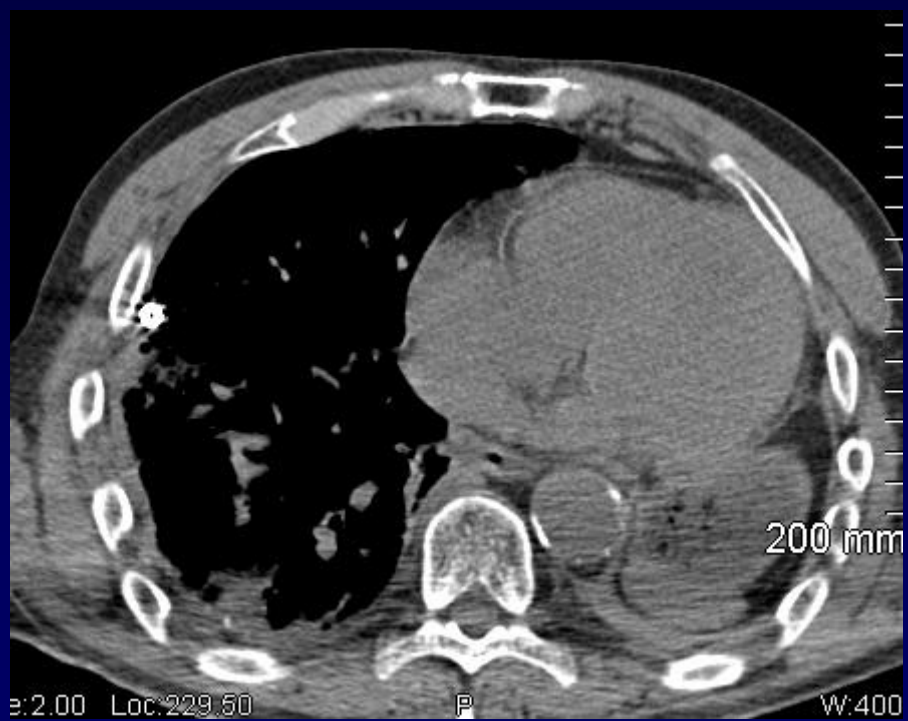
Homme de 59 ans

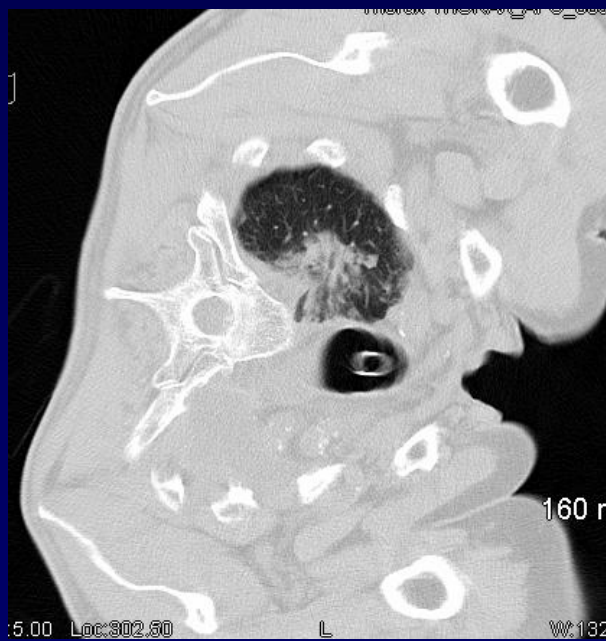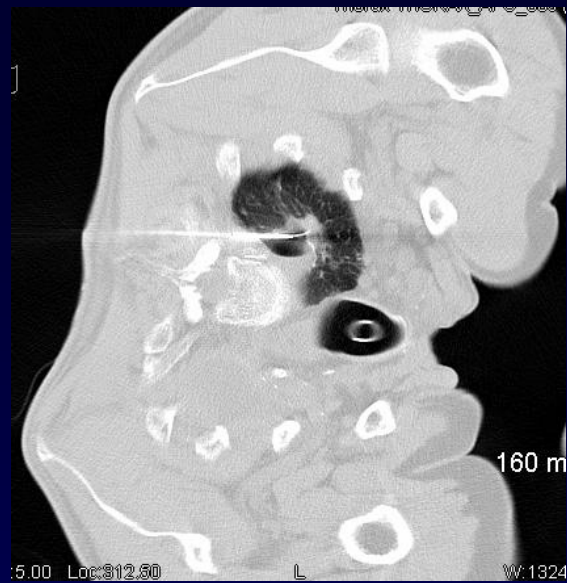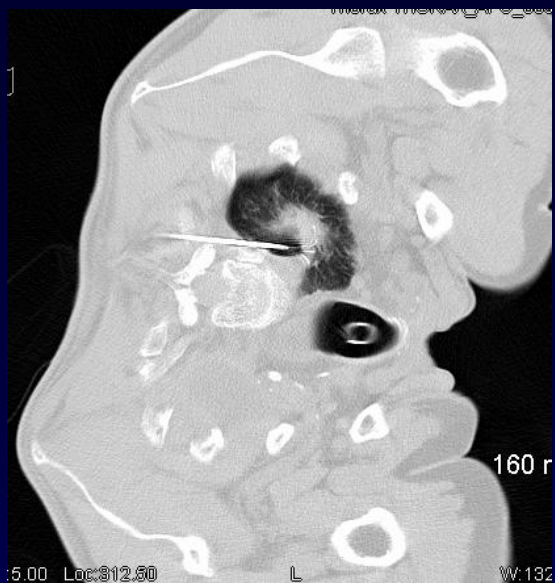PNEUMONECTOMIE POUR CANCER BRONCHIQUE ( 1998 )

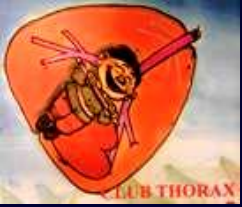APPARITION D'UN NODULE 11 ANS APRES

TENTATIVE DE CHIRURGIE ( biopsie seulement car problème / scissure... MAIS DRAIN en place )









# Evolution-Discussion-Point fort

**NOUVEAU NEO BRONCHIQUE  
épidermoïde**

**PAS DE PNEUMOTHORAX !**

**MAIS 6 MOIS APRES APPARITION DE PLUSIEURS MICROS NODULES**